

## Endoscopia digestiva alta

### Identificação:

Paciente:	Eva Primeira
Realizado em	12/12/2001
Id.do pac.na CETRUS	0

---

### Preparo

Dimeticona 100mg V.O.; Lidocaina Spray (10%) Tópica; Brometo de Escopolamina 20mg EV; Diazepan 10 mg EV.

---

### Descrição

Introdução visual do aparelho sob visão direta, não se observando alterações da hipofaringe.

Esôfago de calibre, distensibilidade e mucosa preservadas.

A transição esôfago-gástrica se encontra a @teg@ da ADS, coincidindo com o pinçamento diafragmático. Não se evidenciam hérnia hiatal ou refluxo gastro-esofágico durante o exame.

Estômago de volume e distensibilidade preservadas. Lago mucoso claro e quantidade regular.

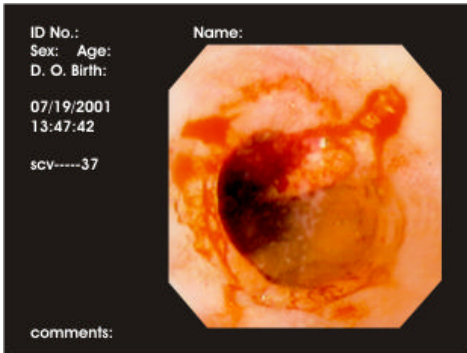
Pregueado mucoso uniforme em fundo e corpo. Incisura íntegra.

Mucosa preservada em antro. Píloro centrado e sem deformidades.

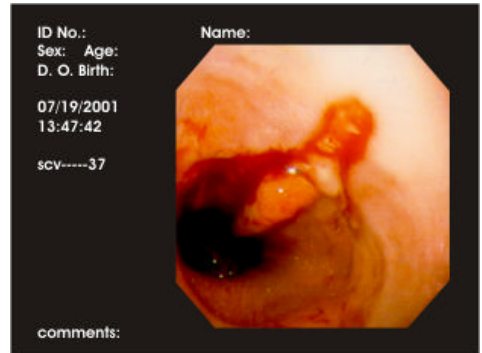
Duodeno apresenta bulbo distensível. Mucosa preservada, sem áreas de hiperemia ou erosões.

Realizado teste de urease para H. Pylori, resultando negativo.

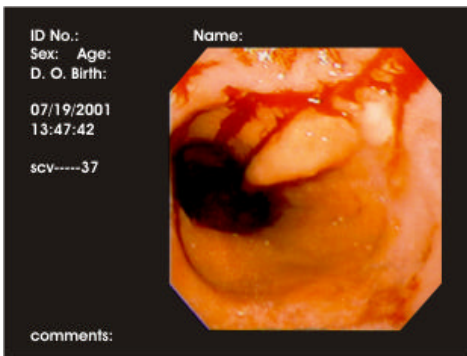
**Dr. Lucas Gregório Bercht**  
**CRM: 54843**



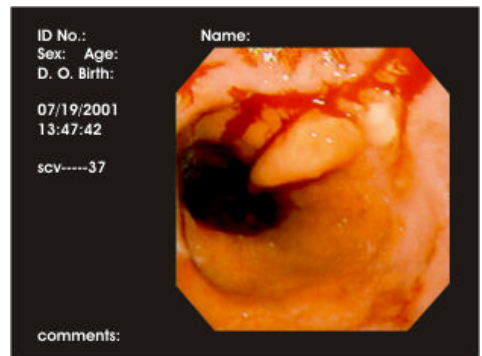
**Esôfago 1**



**Esôfago 2**



**Esôfago 3**



**Esôfago 4**