

Pac. Lucas Gregório Bercht
Realizado em 20/12/99 08:17:21 AM
Identificação do pac.no serviço: 0

Ecocardiograma com Doppler

Identificação:

Pac. Lucas Gregório Bercht
Realizado em 20/12/99 08:17:21 AM
Identificação do pac.no
serviço: 0

Modo-M

Medidas ao Modo-M conforme padrão ASE

Aorta	32 mm	21,0 - 37,0
AE	34 mm	28,0 - 40,0
SIV	11 mm	7,0 - 11,0
P.Pos.	11 mm	7,0 - 11,0
VEd	50 mm	38,0 - 50,0
VEs	32 mm	26,0 - 34,0

Derivadas

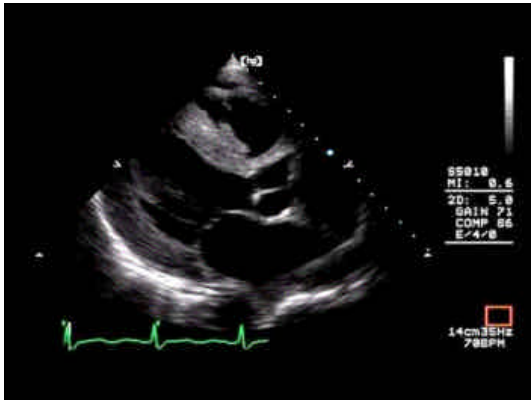
FE	0,65	0,60 0,85
<i>Volumes calculados pela formula de Teicholz (correção para vol>200ml)</i>		
DD%	36,00 %	28 - 42
Vol. Diast.	118,24 ml	
Vol. Sistólico	40,96 ml	

Descrição

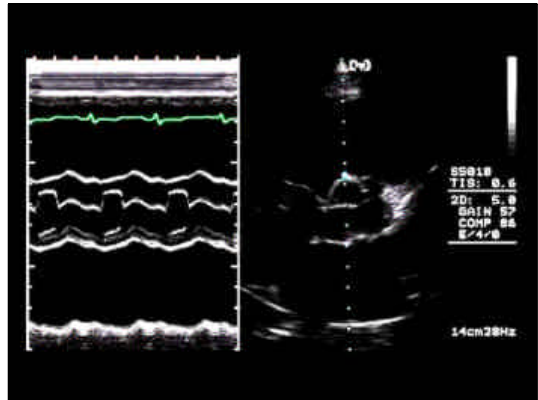
Condições satisfatórias para exame.
Câmaras cardíacas com dimensões normais.
O Ventrículo esquerdo apresenta espessura miocárdica normal. Desempenho sistólico conservado.
Aparelhos valvares sem sinais de lesões orgânicas.
Ao estudo com Doppler não se detectam disfunções valvares.
Pericárdio sem alterações.

CONCLUSÃO: Doppler-Ecocardiograma nos padrões da normalidade.

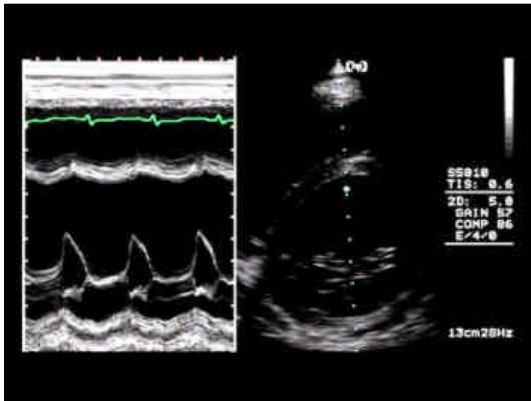
Dr. Lucas Gregório Bercht
CRM:123



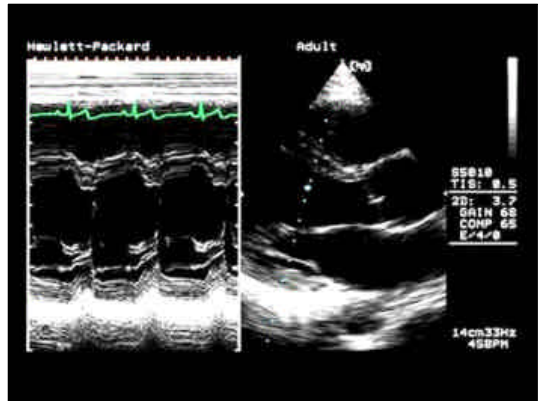
Apical 4c ©Agilent



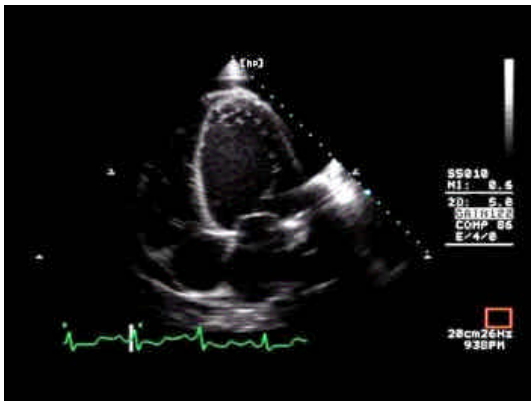
Modo M base ©Agilent



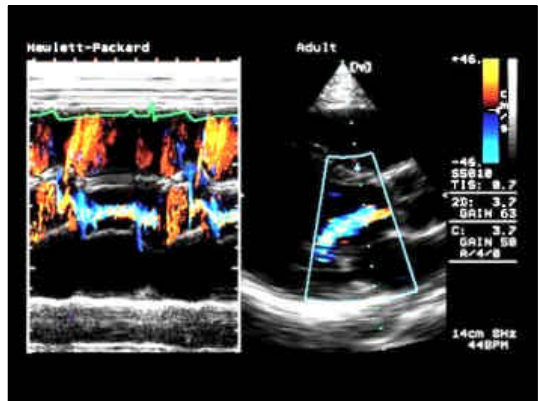
Modo M Mitral ©Agilent



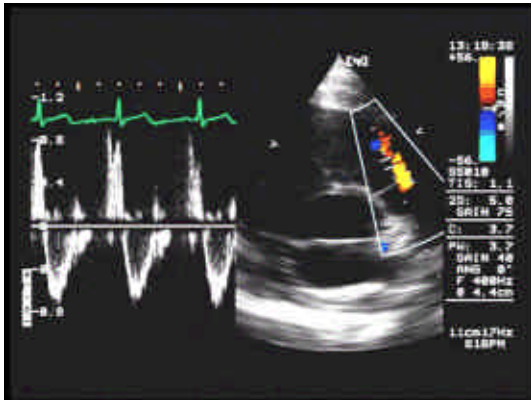
Modo M VE ©Agilent



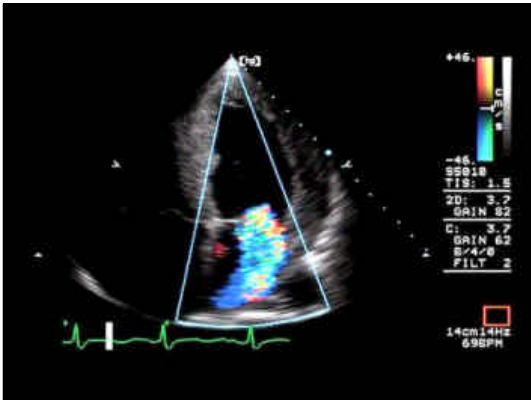
Apical 4c ©Agilent



Color pst lax: Ref. aórtico ©Agilent



Color pst: ref. pulmonar ©Agilent



Apical 4c: Ref. Mitral ©Agilent